Eierstocksgeschwülste als Geburtshindernis.

Inaugural-Dissertation

zur

Erlangung der Doktorwürde

in der

Medizin, Chirurgie und Geburtshilfe

unter dem Präsidium

von

Dr. Johann von Säxinger

o. ö. Professor der Geburtshilfe und Vorstand der Frauenklinik zu Tübingen.

Der medizinischen Fakultät

vorgelegt

von

Hugo Rees

approb. Arzt aus Ludwigsburg.

Tübingen,

Verlag von Franz Pietzcker.

1895.

Druck von W. Armbruster & O. Riecker, Tübingen.

Aufrichtigen Dank sage ich bei meinem Abgange von der Universität allen meinen Lehrern. Insonderheit danke ich Herrn Prof. Dr. v. Säxinger für die Zuweisung der veröffentlichten Fälle, Herrn Dr. Winternitz für seine liebenswürdige Unterstützung bei dieser Arbeit, und meinem Kollegen Betz für die Ausführung der Zeichnung.

Digitized by the Internet Archive
in 2026

https://archive.org/details/IA41552309_0040

Eine der nicht gerade seltenen Complicationen, die der Arzt, der zu einer schweren Geburt gerufen wird, vorfindet, besteht in Tumoren der Eierstöcke, welche die natürlichen Geburtswege ganz oder teilweise verlegen. Was die Natur der Tumoren anlangt, so kommt für die vorliegende Frage nur in Betracht, ob sie solid oder cystisch sind. Weitaus das grösste Contingent stellen ja wohl die Ovarialcystome; in Betracht kommen ferner Dermoidgeschwülste und bösartige Neubildungen.

Wenn wir fragen, wie weit die Nachrichten zurückreichen, die uns von durch Eierstocksgeschwülste komplizierten Geburten berichten, so finden wir den ersten Fall 1707 angeführt von Schomberg [1]). Hier ergab die Section die Diagnose. Den ersten an der lebenden diagnosticierten Fall teilt Doeveren [2]) mit. Dieser machte dabei die Wendung. Der Ausgang war für Mutter und Kind letal.

Noch manche Veröffentlichung vereinzelter Fälle brachten die nächsten Jahrzehnte. Der erste aber, der die Frage, gestützt auf eine grössere Anzahl von Fällen behandelte, war Benno Rudolph Puchelt, ein Schüler Nägele's. Dieser hat in seiner Dissertation „De tumoribus in pelvi", Heidelberg 1839, 24 Fälle zusammengestellt, von denen 17 sich als Ovarialtumoren darstellen.

In der Folge wandte sich das Interesse der Mediziner mehr dieser Frage zu. Das folgende Jahrzehnt brachte drei

1) Nabotte: de sterilitate (1707).

2) Spect. observ. Acad. cap. XII. Groeningae 1765.

grössere Zusammenstellungen hierher gehöriger Fälle. 1852 die von Litzmann mit 57 Beobachtungen, 1854 die von Hirsch mit 92 derartigen Geburten (beobachtet bei 75 Frauen), und endlich 1861 die von Jetter in einer Tübinger Dissertation angefertigte Zusammenstellung von 215 Geburten bei 165 Frauen, die umfassendste von allen.

Die letzten beiden Autoren beschränken sich schon nicht mehr auf das Beschreiben zufällig bei Geburten beobachteter Fälle, sondern erörtern auch schon den Einfluss von Ovarialtumoren auf Schwangerschaft und Wochenbett.

Die nächsten beiden Jahrzehnte vergingen wieder ohne Anderes als die Publikation vereinzelter Fälle zu bringen. Erst Ende der 70ger Jahre kam die Frage wieder in Fluss und zwar diesmal nach der Richtung hin, dass zur Diskussion gestellt wurde, ob es nicht geraten sei, einen Ovarialtumor, wenn man ihn einmal erkannt hatte, auch in und trotz der Schwangerschaft zu operieren. Bahnbrechend in dieser Hinsicht gingen Spencer Wells und Schröder vor.

Durch Zufall hatten einige Operateure bei der wegen Geschwülsten der Eierstöcke vorgenommenen Ovariotomie einen schwangeren Uterus vorgefunden, die Operation beendet und im weiteren Verlauf gesehen, dass die Schwangerschaft trotz der Operation ihr normales Ende gefunden hatte. Hiedurch bestimmt rieten die beiden genannten Operateure Spencer Wells 1877 und Schröder in der Berliner geburtshilflich-gynäkologischen Gesellschaft 1878 zuerst zur Ausführung der Ovariotomie während der Schwangerschaft.

Gegen diese Frage tritt die Behandlung der mit Ovarialtumor komplicierten Geburt eben in der Geburtsperiode in der Litteratur dieser Zeit zurück, während eben in dieser letzten Frage anfangs der 70ger Jahre sich die Geburts-

helfer in zwei feindlichen Lagern gegenüber standen. Ein Teil sah in dem Tumor eine Indikation zur Einleitung der künstlichen Frühgeburt eventuell des Abortus, ein anderer wollte durch Verkleinerung des Tumors der Schwangerschaft zu ihrem normalen Ende verhelfen.

Wir wollen in dieser Schrift versuchen, an der Hand der Resultate, die sich aus einer Zusammenstellung uns aus der Litteratur bekannter Fälle ergeben, den Standpunkt zu ermitteln, auf den sich der Arzt nach dem heutigen Stande der Wissenschaft zu stellen hat, wenn er vor eine mit Ovarialtumor komplicierte Geburt gestellt wird.

Es ist ja wohl natürlich, dass man über eine Sache, die in so mannigfaltiger Art und Weise auftritt wie die Komplikation von Geburt mit Ovarialtumor, keine allgemein giltigen Regeln betreffs der Behandlung aufstellen kann; vielmehr muss der Arzt eben in jedem Falle seinen Eingriff den vorliegenden Verhältnissen anpassen.

Wenn wir in der Litteratur nachsehen, was für Operationen in solchen Fällen schon von den Geburtshelfern gemacht wurden, so finden wir eine ziemlich reiche Auswahl. Es kommen in Betracht: Abortus, künstliche Frühgeburt, Wendung auf den Fuss und Extraktion, Zange, Perforation auch des lebenden Kindes und Embryotomie, Kaiserschnitt, Reposition des Tumors, Punktion und Incision desselben und Ovariotomie. Man sieht die Operationen zerfallen in solche, die die Frucht und in solche, welche den Tumor angreifen. In der Jetter'schen Zusammenstellung finden wir alle diese Operationen vertreten mit Ausnahme der Incision und der Ovariotomie. Wenn auch die Resultate in jenen Fällen, die meist der vorantiseptischen Zeit angehören, für die heutigen Verhältnisse nicht mehr zu Grunde gelegt werden können, so ist es doch vielleicht interessant, die einzelnen Operationsmethoden

hinsichtlich ihres Erfolges für Mutter und Kind einander gegenüberzustellen. Seit Jetter habe ich in der Litteratur noch ca. 20 weitere Fälle gefunden; dieselben sind ebenfalls zum Teil in der unten stehenden Tabelle verwendet. Sie sind veröffentlicht von Abegg, Asthon, Nathan, Toporski, Herdegen, Hein, Ruge, Baader und Löhlein.

	Mütter		Kinder			Mortalität in %	
	lebten	starben	lebten	starben	fraglich	Mütter	Kinder
21 Abortus	16	5	—	21	—	23	100
8 künstliche Frühgeburten	6	2	4	2	2	25	25
7 Wendungen auf den Fuss und Extraktionen	3	4	—	6	1	57	86
13 Zangen	7	6	6	5	2	47	39
17 Perforationen	11	6	—	17	—	35	100
2 Kaiserschnitt	—	2	1	1	—	100	—
25 Repositionen	22	3	15	5	5	12	20
17 Punktionen	12	5	4	11	2	29	65
2 Incisionen	2	—	1	1	—	0	50
7 Ovariotomien	6	1	4	3	—	13	43

Wir wenden uns nun den einzelnen Operationsmethoden zu und sehen, wie es heute mit der Berechtigung der einzelnen steht.

Der Abortus wird wohl allgemein verworfen. Er hätte nur dann vielleicht eine Berechtigung, wenn ein irreponibler Tumor vorhanden ist, der eine glückliche Beendigung der Schwangerschaft als ausgeschlossen erscheinen lässt und wenn eine operative Entfernung der Geschwulst abgelehnt wird.

Die künstliche Frühgeburt wurde Anfangs der siebziger Jahre namentlich von Barnes verteidigt. Doch sehr bald fand die Empfehlung vielen Widerspruch. Sie kommt ja auch nur für irreponible Tumoren in Betracht. Man kann nun allerdings leicht begreifen, dass der Gedanke zur Operation verlockt, eine kleinere und doch lebensfähige Frucht den verengten Weg passieren zu lassen, auf dem sich einem ausgetragenen Kinde unüberwindliche Hindernisse entgegenstellen würden. Man muss sich demgegenüber aber stets vor Augen halten, dass die Prognose der künstlichen Frühgeburt für das Kind doch immerhin eine zweifelhafte ist. Und dann muss man bedenken, dass die Bestimmung des Grössenverhältnisses zwischen Frucht und verfügbarem Geburtsweg auch dem noch so geübten Untersucher stets Schwierigkeiten machen wird. Es können dabei gar leicht Schätzungsfehler mit unterlaufen, wodurch dann natürlich die ganze Therapie nach einer oder gar nach beiden Seiten hin illusorisch wird. So ist denn diese Operation meist verlassen. Prof. Löhlein verwirft in einer Schrift neuesten Datums die künstliche Frühgeburt absolut und lässt sie nur für die Fälle zu, in denen neben dem Tumor noch eine schwere Krankheit vorliegt, welche die Beendigung des Status gravidus verlangt, wo also überhaupt anderweitige Indikationen dafür vorliegen.

Die Wendung auf den Fuss und die Zangenentbindung können wir zusammen betrachten, denn es sind eben beide gewaltsame Entbindungsarten. Ein Blick auf die vorstehende Tabelle zeigt aber bei beiden so hohe Mortalitätsprozente, dass schon hiernach ihre Empfehlung wenig vertrauenerweckendes hätte. Bei diesen Geburten pflegt meist die Wehenthätigkeit eine sehr stürmische zu sein; man kann daher sagen, dass ein räumliches Missverhältnis, das durch eine Kraft, wie sie eine kräftige, lange dauernde Wehenthätigkeit darstellt, nicht ausgeglichen werden kann, auch der Einwirkung einer äusseren Kraft den grössten Widerstand entgegensetzen wird, dass ein Erfolg fast nur unter schweren Verletzungen für Mutter oder Kind oder gar für beide möglich ist. Bei der Zange ist noch zu bedenken, dass das räumliche Missverhältnis durch Einführung der Zangenlöffel noch gesteigert wird. Prof. Fehling (Deutsche medicin. Wochenschrift XIV 49 1888) widerrät jede gewaltsame Entbindung bei Ovarialtumor als Geburtshindernis und zwar Zange als auch Wendung auf den Fuss und Extraction sehr streng.

Perforation und Kaiserschnitt können wir wieder zusammen behandeln, denn sie stehen in einer gewissen Wechselbeziehung zu einander. Solange früher die Prognose des Kaiserschnitts für die Mutter eine so überaus ungünstige war, griff man fast stets wohl lieber zum Perforatorium und tötete die Frucht. In neuerer Zeit aber, wo die strenge Durchführung der Asepsis und durch die Vervollkommnung der Operationsmethoden die Aussichten eines Kaiserschnitts so wesentlich günstigere geworden sind, ist bei lebendem Kind wenn die anderen Mittel versagt haben, jedenfalls an den Kaiserschnitt als ultimum refugium zu denken. Ja Prof. Fehling in der citierten Schrift und Prof. Löhlein lehnen grundsätzlich jede Perforation des

lebenden Kindes ab und machen in solchen Fällen stets den Kaiserschnitt. Dies lässt sich aber meiner Ansicht nach wohl in der Klinik, nicht aber für die Praxis durchführen. Der praktische Arzt, besonders der auf dem Lande, dem kein aseptisches Operationslokal, oft nicht einmal genügende Assistenz zur Verfügung stehen, wird auch heute noch in Fällen, wo die andern Mittel versagen, auch bei lebendem Kind lieber zum Perforatorium greifen, ehe er das wichtigere, mütterliche Leben den Gefahren eines Kaiserschnitts unter ungünstigen äusseren Verhältnissen aussetzt.

Wir kommen nun zu den Operationen, die den Tumor angreifen. Hier steht obenan die Reposition. Stets und in allen Fällen ist sie das erste, an das der Arzt zu denken hat, der am Kreisbett einen Ovarialtumor als Geburtshindernis vorfindet; denn gelingt die Reposition, so sind damit die Bedingungen für den Geburtsverlauf einfach zur Norm zurückgeführt. Vielfach wird nun der Fehler gemacht, dass man nach dem oder den ersten Versuchen die Flinte ins Korn wirft und lieber die Cyste, so der Tumor eine solche ist, punktiert oder gar zur Perforation schreitet. Dies ist absolut zu verwerfen und erst, wenn alle Methoden, die Reposition durchzuführen fehlgeschlagen sind, kann an etwas Anderes gedacht werden. Welche Momente sind nun bei den Repositionsversuchen zu berücksichtigen, wodurch können wir das Gelingen fördern? Hier ist es zuerst die Lagerung der Kreisenden, wodurch wir uns die Arbeit wesentlich erleichtern können. Mancher Tumor, der in der Rückenlage allen Bemühungen hartnäckig Widerstand leistete, erweist sich in einer entsprechenden Seitenlage oder namentlich auch in Knieellenbogenlage als verhältnismässig leicht reponibel. Mit besonderem Vorteil kann man auch manchmal statt von der Scheide vom Mastdarm aus dem

Tumor beizukommen trachten. In neuerer Zeit wird von den meisten Autoren als besonders empfehlenswert und vorteilhaft die Anwendung einer tiefen Narkose gerühmt. Dadurch wird der Druck im Abdomen herabgesetzt und dadurch vielleicht manchmal der Widerstand vermindert, den das Hinaufschieben des Tumors vorher gefunden hat. Prof. Löhlein empfiehlt noch, im einzelnen Falle sich den schwangeren Uterus durch einen Assistenten nach der entgegengesetzten Seite abziehen zu lassen. Bei allen diesen Versuchen darf, besonders wenn der Tumor cystischer Natur ist, keine zu grosse Gewalt angewendet werden, da sonst durch Verletzungen aller Art mehr Schaden als Nutzen angerichtet werden kann; bei Cysten insbesondere würde man bei Anwendung zu grosser Gewalt Gefahr laufen, die Cyste zum Platzen zu bringen, was je nach der Natur des Cysteninhalts der Mutter verschieden grosse Gefahr bringt, aber jedenfalls nie ganz ungefährlich ist.

Aber auch wenn man alle bekannten Hilfsmittel anwendet, so werden doch immer Fälle übrig bleiben, in denen die Tumoren jedem Repositionsversuch trotzen. Es sind dies weniger die grossen Tumoren, die mit einem Segment die Beckenhöhle ausfüllen und im übrigen in der Bauchhöhle liegen, als gerade die faust- bis kindskopfgrossen, welche an einem längeren oder kürzeren Stiel ins kleine Becken herabgetreten sind, dasselbe nun ganz oder teilweise ausfüllen und durch den kreissenden Uterus nur immer fester eingekeilt werden. Die grossen Tumoren lassen sich meist in Narkose ziemlich leicht reponieren. Die kleinen eingekeilten leisten oft allen Versuchen Widerstand. Irreponibel ist ein Tumor natürlich auch, wenn er zahlreichere Verwachsungen mit der Umgebung eingegangen hat. Dazu kommen dann noch die Fälle, in denen eine der Mutter oder dem Kinde drohende Gefahr die Beendigung der Ge-

burt fordert und dadurch weiteren Repositionsversuchen ein Ziel gesetzt wird.

Für alle diese Fälle stehen uns dann noch von Operationen, die am Tumor einsetzen 3 zu Gebote: die Punktion und Incision, wenn die Tumoren cystischer Natur sind, und die Ovariotomie. Die Punktion war früher eine sehr beliebte Operation. Es war ja auch so bequem, mit dem Troikar die Cyste anzustechen und den Inhalt abzulassen. Das Geburtshindernis war damit beseitigt und so dieser Zweck erreicht. Aber häufig war diese Operation von Peritonitis gefolgt, welche früher oder später zum Tode der Mutter führte, oder doch wie im dritten von uns veröffentlichten Falle langes Siechtum zur Folge hatte. Es ist eben unmöglich, eine Punktionsöffnung zu verschliessen, besonders wenn die Punktion von der Scheide aus gemacht wurde, dann ist ja auch die Infection einer solchen Wunde fast nicht zu verhindern. Fehling hat deshalb 1888 empfohlen, eine Punktion, wenn sie nötig wird, nicht von der Scheide aus zu machen, sondern von aussen. Löhlein verwirft die Punktion in der Schwangerschaft principiell und rät auch während der Geburt anstatt der Punktion lieber eine beschränkte Incision zu machen. Die meisten Geburtshelfer scheinen sich heute mehr und mehr von der Punktion abzuwenden. Die Incision bietet auch eine viel geringere Gefahr, denn eine Incisionswunde kann überwacht werden, eine Cyste kann von einer Incisionswunde aus aseptisch ausgespült, nach der Geburt eventuell tamponiert werden; endlich kann man eine Incisionswunde zum Schlusse nähen und dadurch zu einer Heilung per primam bringen. All dies sind eine Reihe von Vorteilen, die uns der Incision vor der Punktion den Vorzug geben heissen. Es kommt noch hinzu, dass es vorkommen kann, dass der Cysteninhalt durch eine Punktionsöffnung seiner

Consistenz wegen gar nicht entleert werden kann. Auch dieser Missstand fällt bei der Incision weg. So wird der Arzt heute gegebenen Falls eine beschränkte Incision machen, wo er früher eine Punktion gemacht hätte. Denn die erstere ist fast eben so leicht und schnell auszuführen und gewährt streng aseptisch ausgeführt einen besseren Schutz gegen die stets zu fürchtende Peritonitis, als eine Punktion mit ihrer kleineren, aber nicht überwachbaren Wunde.

Als eingreifendste und heute immer mehr in den Vordergrund tretende Operation müssen wir dann noch die Ovariotomie besprechen.

Lange Zeit hatte man sich gescheut, an der schwangeren Frau zu operieren, bis, wie wir gesehen haben, Spencer Wells und Schröder zeigten, dass Schwangerschaft keine Contraindication bilde und dass sie durch eine korrekt ausgeführte Operation nicht beeinflusst werde. Wenn also der Tumor schon während der Schwangerschaft diagnosticiert wird, so müssen wir heute der Frau raten, sich sobald als möglich in einer Klinik operieren zu lassen. C. H. Stratz [1]) führt als Gründe dafür, dass die Ovariotomie in der Schwangerschaft stets gemacht werden soll, sobald die Diagnose gestellt ist, an:

1. Die Operation wird früher oder später doch nötig und die Prognose wird durch die Gravidität nicht verschlechtert.

2. Geburt und Wochenbett mit Tumor bietet eine schlechtere Prognose, als ohne solchen.

3. Ein immerhin erheblicher Teil der Tumoren ist maligner Natur, was nicht immer vorher zu diagnosticieren ist.

1) Zeitschrift für Gynäkologie und Geburtshilfe XII, 2 pag. 262. 1886.

4. Das Kind kann nach Entfernung des Tumors ruhig ausgetragen werden.

Stratz teilt 14 derartige Operationen ohne Todesfall mit. Schröder hatte damals 16 ohne Todesfall gemacht. Fehling berechnet die Mortalität dieser Operation auf Grund von 86 Fällen auf 9,5 %, Dsirne nur auf 5,9 %. Wenn wir uns die Gefahren, die eine mit Ovarialtumor komplicierte Geburt mit sich bringt, vor Augen halten, so müssen wir auf Grund und im Hinblick auf solche Resultate einer schwangeren Frau raten, sich trotz ihrer Schwangerschaft oder vielmehr gerade wegen dieser möglichst bald operieren zu lassen.

Ist diese Operation aber auch zu verwerten in dem Falle, wenn der Arzt die Diagnose eines Ovarialtumors erst bei der Kreissenden stellt? Die 7 Fälle in unserer Zusammenstellung, in denen die Ovariotomie ganz am Ende der Schwangerschaft oder bei schon eingetretenen Wehen gemacht wurde, zeigen nur einmal einen letalen Ausgang, 6 Mütter kamen davon. Man könnte nach diesem Resultat also auch für diesen Fall noch die Ovariotomie empfehlen, allein hier machen sich wieder die gleichen Bedenken geltend, wie beim Kaiserschnitt. In der Klinik mag dieser Satz gelten. Der praktische Arzt wird selten die nötigen Hilfen zur Hand haben und wird auch gewöhnlich nicht die nötige Übung im Operieren besitzen.

Nachdem wir so die in Betracht kommenden Operationen durchgegangen haben, nehmen wir die Frage wieder auf: Wie hat sich der Arzt am Kreissbett zu verhalten, wenn er einen Ovarialtumor als Geburtshindernis vorfindet?

Vor allem hat der Arzt mit allen Kräften eine Reposition des Tumors anzustreben. Erst wenn diese auf jeden Versuch, namentlich auch auf einen Versuch in tiefer Narkose sich als unausführbar erweist, hat der Arzt das Recht,

zu andern Mitteln zu greifen. Sein Verhalten wird dann ein verschiedenes je nachdem der Tumor solid oder cystisch ist. Bei einem irreponibeln, soliden Tumor käme nach dem heutigen Stande der Wissenschaft wohl zuerst die Ovariotomie in Betracht, erwiese diese sich aus irgend welchen Gründen als unausführbar, dann könnte man zum Kaiserschnitt übergehen. Für den praktischen Arzt wird sich diese Frage einfacher stellen, er wird häufig, weil ihm diese Operationen aus äusseren Gründen nicht möglich sind, gleich zur Perforation und eventuell Embryotomie übergehen müssen auch bei lebendem Kinde. Bei totem Kinde sind diese Operationen so wie so die indicierten.

Anders liegen die Verhältnisse bei einem cystischen Tumor. Hier kann der Arzt, wenn die Reposition misslingt, noch womöglich mit einer Incision, eventuell auch mit einer Punktion den Tumor zum Schwinden bringen und damit normale Geburtswege herstellen. Es ist selbstverständlich, dass die Operationen unter den Regeln strengster Antisepsis ausgeführt werden müssen. Auch bei cystischen Geschwülsten kann, wenn die Incision nicht vollen Erfolg hatte, eine zerstückelnde Operation oder der Kaiserschnitt nötig werden. Zu verwerfen sind heutzutage die frühzeitige Unterbrechung der Schwangerschaft wegen eines Ovarialtumors und die gewaltsamen Entbindungen bei einem solchen, insbesondere darf niemals eine Zange angewendet werden.

Es sei mir zum Schlusse gestattet, 6 Fälle von Geburten, die mit Ovarialtumoren kompliciert waren, aus der Tübinger geburtshilflichen Poliklinik und Klinik aus der Privatpraxis des Herrn Prof. Dr. v. Säxinger und aus der Prager geburtshilflichen Klinik mitzuteilen.

I. Fall. Sauter, Katharina, 42 Jahre alt, IX para von Derendingen.

Sonntag, den 19. I. 90. Nachmittags 1/2 2 Uhr wird der Arzt gerufen, weil die Hebamme nicht wisse, was los sei; es liege kein grosser Kindsteil vor. Wehen seien seit nachts 1 Uhr vorhanden, haben seit den Morgenstunden viel Schmerzen verursacht, jetzt aber nachgelassen. Bei der äusseren Untersuchung findet sich der Kopf rechts im Fundus, Steiss links über der Darmbeinschaufel, kleine Kindsteile am Nabel, Rücken hinten. Innen fühlt man hoch hinter der Symphyse den ca. 2 markstückgrossen Muttermund, dahinter das kleine Becken halb ausfüllend einen ca. 2 Fäuste grossen Tumor, welcher Flüssigkeit enthält. Im Muttermund sind keine vorliegenden Kindsteile zu fühlen. Die Diagnose wurde gestellt auf eine eingeleitete Geburt kompliciert durch eine eingeklemmte Ovarialcyste. Frucht in IV. Querlage.

Es wird jetzt mit der ganzen Hand in die Scheide eingegangen und der Tumor mit der geballten Faust mit einiger Mühe am Promontorium vorbei aus dem kleinen Becken herausgedrängt. Der Muttermund stellt sich jetzt sofort tiefer und in die Mitte, wie normal. Es wird jetzt mit zwei Fingern in den Muttermund eingegangen und zugleich von aussen der Kopf in den Beckeneingang dirigiert. Bei diesen Versuchen — der Kopf war schon innerlich deutlich zu fühlen — springt die Blase und es geht stark mekoniumhaltiges Fruchtwasser ab, weshalb lieber die Wendung auf den Fuss nach Braxton-Hicks angeschlossen wird. Es gelingt leicht mit der inneren Hand den Kopf wieder wegzustossen und sich von aussen den Steiss entgegenzudrängen, bis mit zwei Fingern ein Fuss gefasst werden kann. Es wird also der untere linke Fuss gefasst und herabgestreckt. Die Herztöne controlliert werden gut befunden; jedoch werden dieselben nach einigen Wehen auffallend langsam. Es wird deshalb etwas am Fusse gezogen, wodurch der Steiss leicht geboren wird. Der Rumpf folgt sodann leicht ganz gerade im geraden Durchmesser bis zum untern Winkel

der Schulterblätter. Es wird jetzt mit der rechten Hand eingegangen, um den in der Kreuzbeinaushöhlung liegenden rechten Arm zu lösen, doch gelingt es nicht, bis zum Ellenbogen zu kommen, da der Arm vor dem Gesicht hinaufgeschlagen nach rechts hinüberliegt. Mit der linken Hand dagegen gelingt es leicht in das Ellenbogengelenk des rechten kindlichen Armes zu kommen und den Arm herabzustrecken. Der linke Arm ist nach Umdrehung des Rumpfes leicht zu lösen.

Der Kopf des kräftigen auf ca. 8 Pfd. geschätzten Knaben folgt auf den Prager Handgriff nicht, er wird deshalb mit dem Veit-Smellie'schen Handgriff entwickelt. Die Nabelschnur ist einmal um den Hals geschlungen. Das Kind kommt asphyktisch, macht aber spontan Atembewegungen und wird im warmen Bad durch kalte Übergiessungen und vollends durch nachheriges Abreiben und Schlagen bald zu kräftigem Atmen und Schreien gebracht. 5 Minuten nach der Geburt wird die Placenta exprimiert, dann der etwas eingerissene Damm mit zwei Nadeln vereinigt. Intrauterine Sublimatausspülung.

Durch äussere Untersuchung lässt sich jetzt deutlich in der rechten Flanke des Bauches ein Tumor nachweisen, den man in beide Hände fassen kann; derselbe ist etwa zwei Faust gross, cystischer Natur, über demselben ist leerer Schall nachzuweisen.

Am 21. I. wird der Arzt wieder gerufen, da die Frau über Kopfschmerzen klage und gefroren habe. Er findet guten Puls, normale Temperatur, der Unterleib schmerzlos. Die Cyste liegt jetzt rechts und vorn neben dem Uterus und verdrängt ihn etwas nach links.

Der übrige Verlauf des Wochenbettes ist normal.

II. Fall. Drechsel, Rosine, 26jährige II para, Tübingen, Mauerstr. 25. XI. 92.

Die Hebamme schickt, weil die Geburt nach abgelaufenem Fruchtwasser nicht vorschreiten will. Die Frau hat schon einmal geboren, die damalige Geburt verlief völlig glatt. Am 14. Februar waren die letzten Menses aufgetreten. Während

der Schwangerschaft waren keinerlei Beschwerden aufgetreten. Seit vorgestern Mittag 12 Uhr hat die Frau Wehen. Heute früh $2^1/_2$ Uhr sprang die Blase, seitdem sind die Wehen sehr schmerzhaft. Die ärztliche Hilfe wird Nachmittags 3 Uhr verlangt. Bei der äusseren Untersuchung findet man den Kopf trotz der Schlag auf Schlag folgenden Presswehen noch hoch und beweglich über dem Beckeneingang stehen. Der Rücken der Frucht liegt nach links. Bei der inneren Untersuchung findet man einen über zwei Fäuste grossen, im hinteren Scheidengewölbe liegenden Tumor, der das kleine Becken beinahe ganz ausfüllt. Derselbe ist prall elastisch, fluktuierend, seine Oberfläche glatt. Wenn man an dem Tumor vorbei hinter der Schamfuge mit dem Finger in die Höhe geht, so findet man hoch oben den etwa handtellergrossen, schlitzförmig breitgedrückten Muttermund und den über der Schamfuge stehenden beweglichen Kopf.

Ein sofort angeschlossener Versuch, den Tumor durch Druck mit dem Zeige- und Mittelfinger zu reponieren gelingt nicht. Die Frau wird nun auf das geburtshilfliche Querbett gelagert. In der Wehenpause wird nun die ganze rechte Hand in die Scheide eingeführt. Während die äussere Hand den Kopf in die Höhe drängt, gelingt es der Hand in der Scheide leicht, den Tumor am Kopf vorbei ins grosse Becken hinaufzudrängen. An seiner Stelle rückt der Kopf sogleich tiefer in die Beckenhöhle herab. Die Pfeilnaht verläuft im geraden Durchmesser.

Nach Verlauf von einer halben Stunde wird der Kopf spontan in 2. Hinterhauptslage geboren. Die Placenta folgt nach etwa 10 Minuten. Etwa zwei Finger breit vom Placentarrand entfernt findet sich mit den Eihäuten verwachsen ein wallnussgrosser runder Tumor (nach Consistenz und Farbe wohl ein Myom).

Die Frau hat vor der Schwangerschaft von der Geschwulst nichts bemerkt. Am 5. XII. befindet sich die Frau ganz wohl und erhält den Auftrag, sich nach einiger Zeit in der klinischen Ambulanz zu stellen.

III. Fall. Ludwig, Christine, 33 Jahre alt, VIII para, 1 Abortus, von Oberstetten O.A. Gerabronn.

2. I. 95. Am 7. September 1894 wurde vom Arzt eine Ovarialcyste nachgewiesen, welche am 17. September von der Vagina aus punktiert wurde. Hieran schloss sich eine ein Vierteljahr lang dauernde Peritonitis an.

Jetziger Befund: Die rechte Bauchhälfte füllt der bis zum Rippenbogenrande reichende Uterus aus. Durch eine Furche von ihm getrennt, aber sich eng an seine linke Flanke anschliessend findet sich ein gut knabenkopfgrosser Tumor, mit deutlicher Fluktuation, der bis zum Nabel reicht und die linke Bauchhälfte ausfüllt. Die linke Beckenhälfte wird ausgefüllt durch einen nahezu zwei Fäuste grossen Tumor (Segment), der beim Anfühlen sehr schmerzhaft ist und deutliche Fluktuation zeigt. Derselbe lässt sich nicht nach oben reponieren. Hoch oben und rechts hinter der Symphyse ist der bequem für zwei Finger durchgängige Muttermund und hinter demselben der ballotierende Kopf zu fühlen. (S. Abbildung S. 21.)

Am 2. I. 1895 erwacht die regelmässige Wehenthätigkeit. Der kleine Kopf wird in II. Hinterhauptslage ohne grosse Schwierigkeit neben der Ovarialcyste durch das kleine Becken hindurchgetrieben. Die Geburt verläuft leicht und glatt. Die direkt nach der Expression der Placenta vorgenommene Untersuchung ergiebt, dass das Cystensegment an seiner alten Stelle geblieben ist und in die Scheide hineinragt, der quergespaltene Muttermund ist durch dasselbe nach vorn gedrängt. Der Fundus Uteri steht nach der Expression in Nabelhöhe, keine Blutung. Geburtsdauer 4 Stunden.

3. I. Das sehr dürftig entwickelte Kind lebt merkwürdigerweise noch. Es hat eine Länge von 46 cm und wiegt 1090 gr. 4. I. stirbt das Kind.

Das Wochenbett verlief gut. Von Seiten der Genitalorgane trat keine Störung ein. Es waren zwar immer Temperatursteigerungen vorhanden, diese sind aber der durch die Punktion verschuldeten Peritonitis auf Rechnung zu setzen und haben mit der Geburt als solcher nichts zu thun.

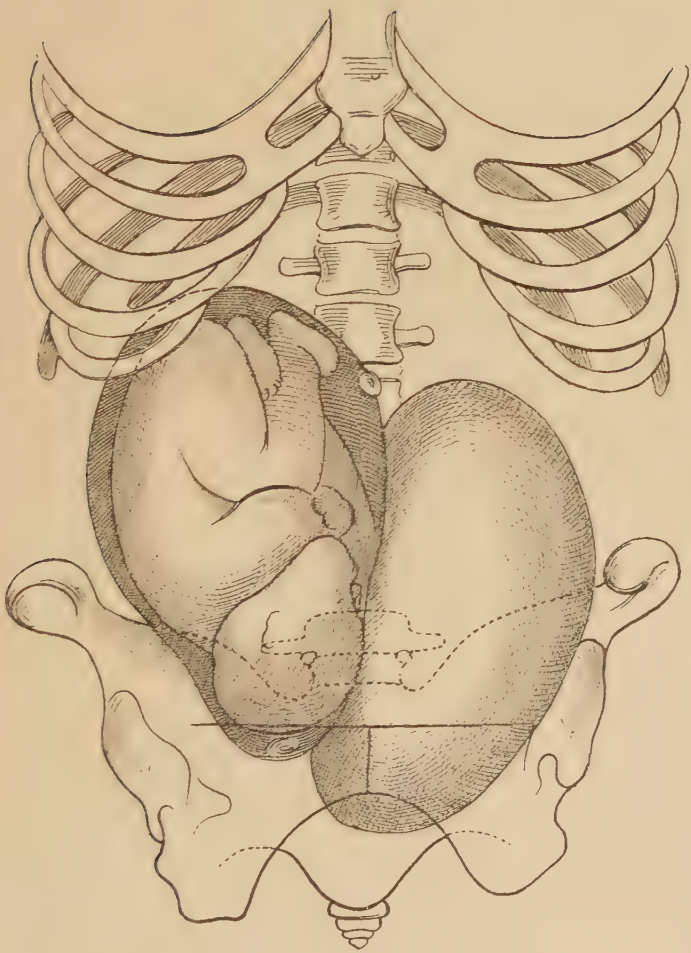

Die Frau wird der gynäkologischen Abteilung überwiesen.

IV. Fall. Aus dem Privatjournal des Herrn Professor v. Säxinger.

Zwanzigjährige, erstgebärende, kräftige, blühend gesunde Frau. Dieselbe will während der Schwangerschaft stets gesund, auch sonst niemals früher ernstlich erkrankt gewesen sein. Am Ende der Schwangerschaft stellten sich morgens die ersten Wehen ein, die anfangs selten und nicht stark waren, später sodann häufiger und zugleich schmerzhaft wurden. Wegen der zunehmenden Schmerzhaftigkeit der Wehen wurde der Hausarzt gerufen. Dieser fand bei der Untersuchung das ganze kleine Becken von einem kugligen, prallen, glatten, festen Tumor ausgefüllt, der unbeweglich erschien. Hoch oben stand der Vaginalteil mit einem Segment des Kopfes. Der Muttermund war schlitzförmig in die Quere gezogen und schien bis auf 2 Markstückgrösse erweitert zu sein. Kurze Zeit darauf wurde Prof. v. Säxinger zugezogen, da der Hausarzt die Möglichkeit der Vornahme eines Kaiserschnittes in Aussicht nahm. Prof. v. Säxinger fand per vaginam genau denselben Befund, noch deutlicher liess sich der Tumor vom Rectum aus abtasten. Der Tumor sitzt unbeweglich fest, als ob er mit den Beckenwandungen innig verwachsen wäre. Jeder Versuch, ihn von der Scheide oder vom Mastdarm aus hinaufzuschieben, misslang. Die Wehen wurden immer stürmischer und schmerzhafter. Nach elfstündigem Kreissen ging unter heftigen Schmerzen das Fruchtwasser ab. Die Frau klagte über bedeutende Schmerzen in der Unterbauchgegend. Bei der nach Abgang des Wassers vorgenommenen inneren Untersuchung war der Tumor aus dem Becken verschwunden, dagegen stand bei verstrichenem Muttermund ein grosser Kopf in zweiter Hinterhauptslage im Becken. Die Geburt eines kräftigen Knaben erfolgte $3^1/_2$ Stunden nach Abfluss des Fruchtwassers. Nach Ausstossung der Placenta ergab die innere Untersuchung, dass der Tumor links in der Höhe der Darmbeinschaufel lag. Er präsentiert sich jetzt rauher, elastischer und ist sehr beweglich. Das Wochenbett verlief

ganz normal. Nach Ablauf desselben konnte der Tumor, der über zwei Faust gross war, als ein linksseitiger, langgestielter Ovarialtumor sicher erkannt werden. Die Frau bekam zwei Jahre später eine Bauchfellentzündung, die nach Angabe des behandelnden Arztes eine Fixierung des Tumors unterhalb des linken Rippenbogens zur Folge hatte. Eine operative Entfernung des Tumors wurde abgelehnt.

V. Fall. Schweickhardt, Dorothea, von Mötzingen bei Herrenberg, 21 Jahre alt, erstgebärend, wurde am 20. November 1891 in die Klinik aufgenommen. Anfangs Mai hatte sie ihre letzte Periode, so dass die Geburt in der ersten Hälfte des Februar erfolgen soll. Bei der Aufnahme fand man das Becken nahezu normal, der Fundus uteri reicht 3 Querfinger unterhalb des proc. xiph. herauf, das Kind in erster Steisslage, lebend, gut entwickelt. Bei der Untersuchung per vaginam fühlt man in der oberen Hälfte der vorderen Wand des Kreuzbeins aufliegend, einen apfelgrossen, prall-elastischen, nicht verschiebbaren Tumor, dessen Oberfläche im Allgemeinen gleichmässig glatt ist; aber an einer Stelle durch narbig sich anfühlende Stränge, welche eine seichte Delle zwischen sich lassen, uneben gemacht wird. Stärkerer Druck auf den Tumor bewirkt Schmerzen, aber keine Dislokation desselben; die geringste Entfernung zwischen der Oberfläche des Tumors und dem unteren Rande der Schamfuge beträgt 9,5 cm. Durch diesen Tumor wird das nahezu normale Becken nicht unerheblich verengt. Ausserdem war an der hinteren Fläche der Symphyse eine kleine vorspringende Exostose vorhanden. Das Mädchen war früher und jetzt während der Schwangerschaft völlig gesund, ihre menses traten im 19. Jahre ein und waren stets regelmässig. Bei der am 18. Januar 1892 erfolgten Geburt war der Kopf in erster Hinterhauptslage eingestellt. Die Geburt dauerte bei kräftigen Wehen nur 13 Stunden. Während der Kopf tiefer tritt, rückte allmälig der Tumor höher hinauf und zum grösseren Teil aus dem kleinen Becken heraus; so dass neben dem fest im Becken stehenden Kopf nur noch das unterste bei Druck sehr schmerzhafte Segment des

Tumors zu tasten war. Der Durchtritt des Kopfes erfolgte bald ohne weitere Störungen in gewöhnlicher Hinterhauptslage. Das lebende Kind wog 3350 gr., war 52 cm lang, die Durchmesser des Kopfes betrugen 8, 9, 11.5, 13.5, 36, das Kind gedieh gut, die Mutter machte ein normales Wochenbett durch. Eine direkt nach der Geburt und Abgang der Placenta vorgenommene Untersuchung liess den Tumor leicht als von der beschriebenen Grösse nachweisen, er war aber jetzt weicher und lag seitlich neben dem Uterus, er wurde als Ovarialtumor(-Kystom) diagnosticiert. Die Frau befindet sich in diesem Sommersemester abermals als schwanger in der Klinik, der Tumor scheint unerheblich gewachsen zu sein und liegt wie bei der früheren Schwangerschaft im kleinen Becken eingedämmt unterhalb des Kopfes.

VI. Fall. Ein sehr seltener Geburtsfall, Geburt kompliciert mit einem nahezu ganz verknöcherten Fibroid des rechten Ovarium — wurde am 31. Mai 1868 auf der Prager geburtshilflichen Klinik für Ärzte beobachtet, in welcher Zeit Herr Prof. Säxinger Assistenzarzt an der Klinik war.

Die 31jährige, erstgebärende, verheiratete Frau wurde am erwähnten Tage abends 7 1/2 Uhr in die Klinik gebracht. Sie gab an, dass sie seit 25. Mai Wehen habe, welche aber erst am 29. stärker wurden. Wann das Fruchtwasser abgeflossen war, wusste die Frau nicht anzugeben, sagte aber, dass die Schwangerschaft normal verlaufen, und dass sie nie krank gewesen sei. Die äussere Untersuchung ergab normale Verhältnisse, der fixierte Kopf lag vor, das Kind war lebend, die Herztöne links zu hören. Bei der inneren Untersuchung stiess man schon 3—4 cm oberhalb des Scheideeinganges auf einen unbeweglichen, knochenharten, unregelmässigen doch fast runden Tumor, der nur von einer dünnen Schicht von Weichteilen überzogen zu sein schien.

Der Tumor hatte die Grösse einer Mannsfaust, schien von der vorderen Kreuzbeinwand auszugehen, nach rechts zu stiess er an die seitliche Beckenwand an, nach links zu war er etwa thalergross auf etwa zwei Fingerbreite von dieser entfernt. Der Muttermund war oval verzogen, die eingeklemmten Muttermundslippen

stark geschwellt, die Wässer abgeflossen, der Schädel vorliegend; die Einstellung desselben war wegen des Tumors nicht sicher zu bestimmen. Die Frau war durch das lange Kreissen sehr schwach, klagte über bedeutende Schmerzen im Bauch und Kreuz, Temperatur erhöht, Puls über 100. Man glaubte es mit einer von der hinteren und seitlichen Wand ausgehenden Exostose zu thun zu haben, und beschloss, da wegen grosser Raumbeschränkung im Becken die Zerstückelung des Kindes nicht möglich war, den Kaiserschnitt auszuführen. Die Entfernung vom unteren Rande der Symphyse bis zum vorspringensten Teil des Tumors betrug nur 5,4 cm; während die äusseren Beckenmasse normal waren. Die Operation wurde sofort von Professor Streng, dem Hebammenlehrer, ausgeführt. Das ausgetragene, lebende Mädchen war 3010 gr schwer. Die Frau starb 25 Stunden nach der Operation an allgemeiner Peritonitis, welche bei der Section bestätigt wurde. Das Becken war normal, das rechte Ovarium, an einem 19 cm langen Stiel hängend, war in einen kindskopfgrossen, knochenharten Tumor verwandelt, der im kleinen Becken hinter dem Uterus lag und dieses vollständig ausfüllte. Durch einen leichten Zug an dem langen Stiele liess sich der Tumor ohne Schwierigkeit aus der Beckenhöhle hervorziehen. Das linke Ovarium war normal. Der Tumor war 10,47 cm lang, nahezu ebenso breit und etwa 7,85 cm hoch rund, höckerig, hart und war mit Ausnahme eines etwa wallnussgrossen Stücks vollkommen verknöchert. Beim Durchsägen des Tumors war der nicht verknöcherte Teil knirschend, hatte ein festes, weisses, faseriges Gefüge und präsentierte sich bei mikroskopischer Untersuchung als einfaches Fibroid. Der Fall ist deshalb selten, weil bei dem jugendlichen Alter der Frau eine nahezu vollständige Verknöcherung eines Fibroms des Ovariums schon vorhanden war und auch deshalb, weil, wenn man wegen des festen Aufsitzens des Tumors und der Knochenhärte desselben nicht an eine von dem Kreuzbein ausgehende Knochengeschwulst gedacht hätte, man bei dem langen Stiel und der völligen Beweglichkeit des Tumors diesen vorher schon in Narkose in irgend einer Lage von der Vagina oder dem Rectum aus hätte reponieren und so den Kaiserschnitt

umgehen können. Gestorben wäre die Frau aber doch, da sie schon inficiert und krank in die Klinik kam. Es wurden zu Hause Entbindungsversuche gemacht; worin diese bestanden, konnte die Frau nicht angeben. Veröffentlicht wurde der Fall vom Docenten Kleinwächter, der nach Herrn Professor Säxinger Assistenzarzt und Docent an der Klinik für Ärzte wurde. (Archiv für Gynäkologie IV. Band.)

William Lyon [1]) machte ebenfalls einen Kaiserschnitt wegen eines das ganze kleine Becken ausfüllenden kindskopfgrossen vom linken Ovarium ausgehenden Dermoids, das an einzelnen Stellen knochenhart sich anfühlte und das Becken so ausfüllte, dass man in dem Beckeneingang nur einen, im Ausgange nur zwei Finger einführen konnte. Die Frau starb, die Section ergab ein Dermoid von der oben beschriebenen Grösse, das teils knorpelharte, teils knochenharte Stellen enthielt, ausserdem Cysten zum Teil mit wachsartigem Brei, Haaren und Knochen gefüllt und einen dem Anschein nach ausgetragenen Fuss mit normalen Intergumenten bedeckt, so dass man auch an eine Ovarialschwangerschaft hat denken können.

Maigne („Du toucher considéré sous le rapport des accouchements", Paris 1839) machte ebenfalls den Kaiserschnitt wegen einer grossen Dermoidcyste von 12 cm Länge. Ebenso machten Thibault (Arch. gén. Juin. 1844, 45. Bd., S. 57) und Malgaigne den Kaiserschnitt, ersterer wegen einer Dermoidcyste, letzterer wegen eines Fibroms des Ovariums.

1) Schmids Jahrbücher 1846 Band 50.